

# 内臓脂肪CT検査報告書

受診日 2008/03/12

氏名 勿来 太郎 様

生年月日 1960/10/04 検診者番号 1505

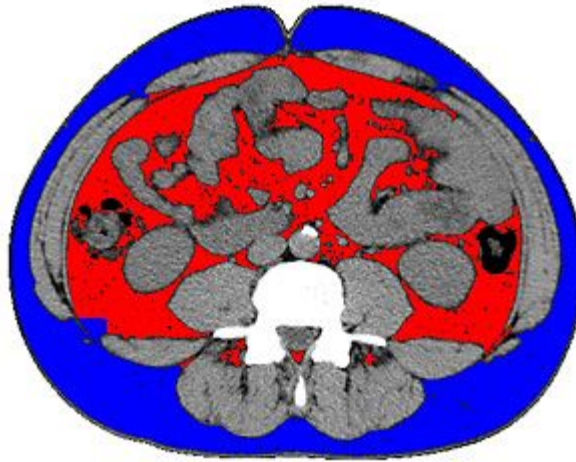
年齢・性別 47 男

身長 167.0 cm

体重 76.0 kg

平素より当院をご利用いただきありがとうございます。  
内臓脂肪検査の結果をご通知申し上げます。

[腹側]



[凡例] ■ :皮下脂肪 ■ :内臓脂肪 黒色 :腸管ガス 灰色 :筋肉・脊髄等

## 測定結果

内臓脂肪面積	120.0	cm <sup>2</sup>
皮下脂肪面積	155.2	cm <sup>2</sup>
ウエスト周囲径	95.1	cm
内臓／全体脂肪比	0.44	
皮下／全体脂肪比	0.56	
内臓／皮下脂肪比	0.77	
体格指数BMI	27.3	

[参考] BMI=体重kg/(身長m)<sup>2</sup>

～18.4	18.5～24.9	25.0～29.9	30.0～
やせ	普通	肥満	高度肥満

# 診断結果

**[内臓脂肪] 軽度の内臓脂肪型肥満**

ウエスト周囲径 95.1cm

(BMIが25以上で、男性85.0cm以上、女性90.0cm以上は「上半身肥満」の疑い)

内臓脂肪面積 120.0cm<sup>2</sup> (男女とも100.0cm<sup>2</sup>以上で「内臓脂肪型肥満」の疑い)

**[体格指数BMI] 肥満**

理想体重 61.4kg (現在の体重は、14.6kg超過です)

医療法人社団 栄央会 なこそ病院

電話 0246-65-7755

閉じる